

abführende harnwege

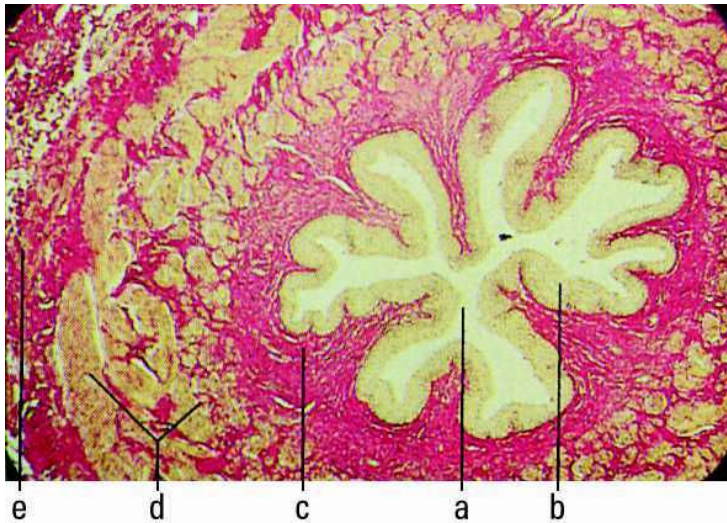
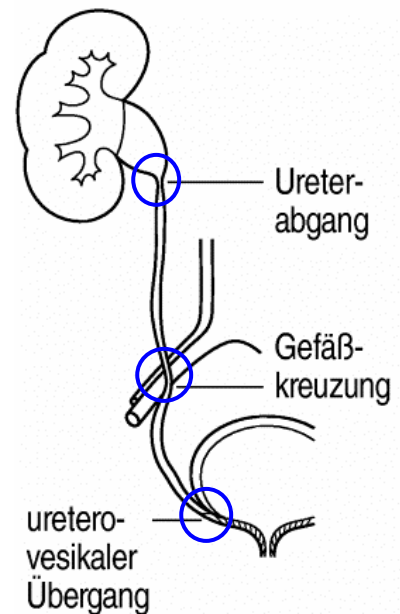
eselsbrücke: ureter /urethra: — a wie ausgang

ureter

Harnleiter, ca. 4mm dicker und ca. 30cm langer **muskulöser Schlauch** zwischen dem **Nierenbecken**, aus dem er unter konischer Verjüngung hervorgeht (**erste physiologische Enge**), und Harnblase.

Abschnitte / physiologische Engpässe:

- **Pars abdominalis, retroperitoneal** im Relief der hinteren Bauchwand auf dem M. psoas gelegen;
 - der rechte Harnleiter liegt weiter lateral, überkreuzt die A. iliaca externa und unterläuft die Radix mesenterii,
 - der linke Ureter läuft unter dem Ursprung des Mesocolon sigmoideum und über die A. iliaca communis hinweg.
- **A. iliaca communis** (links) bzw. die **A. iliaca externa** (rechts) verursachen die **zweite Enge**.
- **Pars pelvina**: von der Linea terminalis () an entlang der seitlichen Beckenwand, beim Mann den Ductus deferens, bei der Frau in ca. 2cm Entfernung vom Uterus die Arteria uterina unterkreuzend; **mündet in die Blase** mit dem Ostium ureteris, der **dritten physiol. Enge**, an der, wie an den oberen auch, Nierensteine hängen bleiben können.



Ureter:
(Gieson-Färbung)

- a: Lumen
- b: gefaltetes Übergangsepithel
- c: Propriabindegewebe
- d: spiralig verlaufende glatte Muskulatur
- e: kollagene Adventitia mit vegetativen Nerven und Gefäßen

urethra

Harnröhre; Ausscheidungsweg bei der **Blasenentleerung**

♂ U. masculina: die ca. 24cm lange männliche Harnröhre dient ab der Einmündung der Ductus ejaculatorii gleichzeitig als Samenweg;

Abschnitte:

- Ostium urethrae internum
- Pars prostatica (3-4cm) innerhalb der Prostata
- Pars membranacea (1-2cm), umschlossen vom M. sphincter urethrae, durchbohrt das Diaphragma urogenitale
- Pars spongiosa (20cm) im Corpus spongiosum
- Ostium urethrae externum

♀ U. feminina: die kurze (2,5-5cm) weibliche Harnröhre verläuft vor der vorderen Wand der Scheide, wird beim Durchtritt durch das Diaphragma urogenitale vom quergestreiften M. sphincter urethrae, einer Abspaltung des M. transversus perinei profundus, umgeben und mündet in Begleitung der Skene-Gänge 2-3cm hinter der Glans clitoridis und vor dem Ostium vaginae in das Vestibulum vaginae.