

# repe lunge

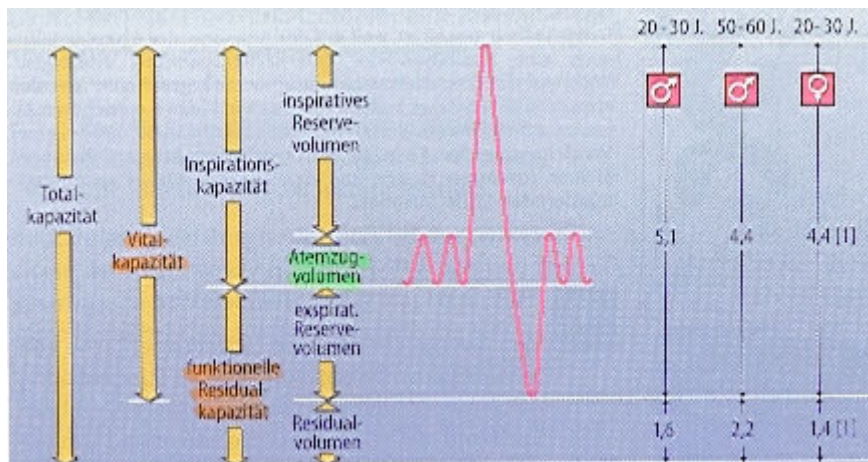
## kennwerte

**atemfrequenz** 14 <sup>1</sup>/<sub>min</sub>      **P<sub>AO2</sub>** 100 mmHg  
**atemzeitvolumen** 7<sup>L</sup>/<sub>min</sub>      **P<sub>ACO2</sub>** 40 mmHg

## lungenvolumina:

st 570

	faustregel	bedeutung	bemerkungen
<b>AZV</b>	0.5 L		ruheatmung
<b>VC</b>	$VC = 7 \cdot (KG[m] - 1)$	<b>ausdehnungsfähigkeit</b> für lunge und thorax	<ul style="list-style-type: none"> <li>nimmt im alter ab</li> <li>bei X 10..20% kleiner</li> </ul>
<b>FRC</b>	3 L (jüngere ♂) 3.4 L (älterer ♂)	<b>ausgleich</b> der inspiratorischen und expiratorischen <b>f<sub>A</sub>O<sub>2</sub></b> und <b>f<sub>A</sub>CO<sub>2</sub></b>	<ul style="list-style-type: none"> <li>nimmt im alter zu</li> <li>bei X 10..20% kleiner</li> </ul>
<b>erstsekunden-volumen</b>	ca. 3L	verkleinert bei <b>obstruktiven ventilationsstörungen</b>	st581
<b>tiffenau-index</b>	70 ... 80 %		ESV/VC



## innervation der bronchien

st 567

### inspirationsphase

**sympathikus** ⇒  $\beta_2$ -rezeptoren ⇒ cAMP ↑  $Ca^{2+}$  ↓ ⇒ erschlaffung ⇒ **weitung der bronchien**

### späte expirationsphase

**parasympathikus** ⇒ M<sub>1</sub>-rezeptoren ⇒ IP<sub>3</sub> ⇒  $Ca^{2+}$  aus ER ⇒ **bronchokonstriktion**

# volumenmessbedingungen

st 583

**STPD** (**Standart**-Temperature, Pressure, **Dry**):  $T=273K / 0^\circ C$   $P=760mmHg$  trocken  
 $pO_2, pCO_2, F_x, \dot{V}_{CO_2}, \dot{V}_{O_2}$

**BTPS** (**Body**-Temperature, Pressure, **Saturated**):  $T=310K$   $P=P_{Barometer}$   $P_{H_2O}=47mmHg^1$   
 $\Rightarrow P=P_B-47mmHg$   
**Atemvolumina**,  $\dot{V}_A$

**ATPS** (**Ambient**-Temperature, Pressure, **Saturated**): Umgebungs bzw. Spirometerbedingungen  
 $\Rightarrow P=P_B-P_{H_2O}$

**umrechnung:** aufgrund von  $\frac{P \cdot V}{T} = n \cdot R = konst.$  prinzipiell nach der formel  $\frac{V_1}{V_2} = \frac{T_1}{T_2} \cdot \frac{P_2}{P_1}$

z.B.  $\frac{V_{STPD}}{V_{BTPS}} = \frac{273}{310} \cdot \frac{P_B - 47mmHg}{760mmHg} = \frac{P_B - 47}{863}$

# gasaustausch / sättigungskurve

st 586

$KCO_2$  ca. 23 mal grösser als  $KO_2 \Rightarrow CO_2$  diffundiert ca. 23 mal besser /schneller als  $O_2$ .

ein EC steht nur ca. 0.3s mit dem alveolarraum in diffusionskontakt. dies reicht für die aequilibration im normalfall jedoch aus:

$pO_2$  40mmHg  $\Rightarrow$  100mmHg  
 $pCO_2$  46mmHg  $\Rightarrow$  40mmHg

augrund der physiologischen bzw. anatomischen shunts ergeben sich folgende **arterielle blutgaswerte:**

$pO_2$  **90 mmHg** (jugendliche) 80 mmHg (40j) **70 mmHg** (70j)  
 $pCO_2$  **40 mmHg** (ändert nur wenig)

# alveolen

Anzahl 300 Mio davon ca. % belüftet  
**Oberfläche** **140 m<sup>2</sup>** (Tennisplatz)  
 $\Phi$  0.2..0.3mm

## alveolokapilläre membran:

- alveolarepithel
  - dünnes interstitium
  - kapillarendothel
- } **< 1µm** IS aus retikulären und **elastischen** fäserchen

## alveolarepithel:

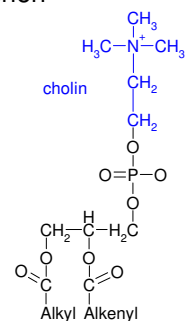
zwei zellarten:

### alveolarepithelzellen typ I

bilden mit ihren **zytoplasmfortsätzen** das **eigentliche alveolarepithel**

### alveolarepithelzellen typ II

- stammzellpopulation
- bilden **surfactant** (**phospholipidfilm**: proteine und lipide; v.a. lezithinderivate $\Rightarrow$ )



<sup>1</sup> bei 37°C ! ändert stark temperaturabhängig!

# histo respirationstrakt

bucher 245/skript 16

allgemeiner bau der trachea:

<b>tunica adventitia</b>	lockeres bindegewebe	verbindung mit der umgebung
<b>tunica fibromusculocartilaginea</b>	glatter muskel <b>M. trachealis</b> <b>cartilagine tracheales</b>	<b>vordere 3/4 des umfangs</b>
<b>paries membranaceus</b>	kräftige, elastische haut <b>bindegewebsmembran</b>	<b>hinterer 1/4 des umfangs</b>
<b>tunica mucosa</b>	mit <b>M. trachealis</b> <b>mehrreihiges flimmerepithel</b> seromuköse <b>Gll. tracheales</b>	

intrapulmonale bronchien:

<b>tunica fibromusculogartilaginea</b>	knorpelstücke in kleineren bronchien <b>elastischer knorpel</b> dazwischen seromuköse <b>Gll. bronchiales</b>
<b>tunica muscularis</b> <b>tunica mucosa</b>	in <b>mittleren und kleineren bronchien</b> verschieblich ⇒ <b>sternförmiger querschnitt !!!</b>

anat. totraum <sup>1</sup>	mund/nasenhöhle/ pharynx larynx			
	<b>trachea</b> 1. teilung	epithel <b>mehrreihiges flimmerepithel</b> mit <b>becherzellen</b>	drüsen sero-muköse gll. tracheales	knorpel <ul style="list-style-type: none"> <li>• <b>hufeisenförmige</b> spangen</li> <li>• <b>hyalin</b></li> <li>• <b>form</b> und anordnung <b>unregelmässig</b></li> <li>• allmählich <b>elastisch</b> werdend</li> </ul>
	<b>bronchus</b> 2. – 11. generation	<b>mehrreihiges flimmerepithel</b> mit <b>vielen becherzellen</b>	sero-muköse gll. bronchiales	<b>fehlt</b>
	<b>bronchiolus</b> 12. – 16. generation <1mm (bronchiolus terminalis) 16. generation	<b>einreihig</b> werdendes <b>prismatisches flimmerepithel</b> <b>ohne becherzellen</b>	verschwinden allmählich z.T. jedoch clara zellen (surfactant)	
	<b>bronchioli respiratorii</b> erste alveolen 17. – 19. generation ductus alveolares	<b>einschichtig, kubisch</b> <b>ohne flimmerhaare</b> <b>od. becherzellen</b> z.T. noch kubisches epithel	<b>fehlen</b>	
	<b>alveolen</b>	alveolarepithelzellen typ I	alveolarepithelzellen typ II	<div style="display: flex; justify-content: space-around; align-items: center;"> <div style="text-align: center;"> <span style="color: red;">↓</span> <b>acinus</b> </div> <div style="text-align: center;"> <span style="color: blue;">↓</span> <b>lobulus</b> </div> </div>

<sup>2</sup> anatomischer totraum: [in ml] = doppeltes körporgewicht [in kg]

oder **bohr-formel**:  $V_D = V_T \cdot \frac{f_{ACO2} - f_{ECO2}}{f_{ACO2}}$